ISSN 1000-9825, CODEN RUXUEW
*Journal of Software*, Vol.20, No.5, May 2009, pp.1176−1184
doi: 10.3724/SP.J.1001.2009.03557
© by *Institute of Software, the Chinese Academy of Sciences*. All rights reserved.
E-mail: jos@iscas.ac.cn
http://www.jos.org.cn
Tel/Fax: +86-10-62562563

# 一种心脏核磁共振图像左室壁内、外膜分割方法*

王元全[1,2+], 贾云得[2]

[1](天津理工大学 计算机科学技术学院 天津市智能计算与软件新技术重点实验室,天津 300191)
[2](北京理工大学 计算机科学技术学院 智能信息技术北京市重点实验室,北京 100081)

# Method for Segmentation of the Endocardium and Epicardium of the Left Ventricle in Cardiac Magnetic Resonance Images

WANG Yuan-Quan[1,2+], JIA Yun-De[2]

[1](Tianjin Key Laboratory of Intelligent Computing and Novel Software Technology, School of Computer Science and Technology, Tianjin University of Technology, Tianjin 300191, China)
[2](Beijing Laboratory of Intelligent Information Technology, School of Computer Science and Technology, Beijing Institute of Technology, Beijing 100081, China)
+ Corresponding author: E-mail: yqwang@bit.edu.cn

**Wang YQ, Jia YD. Method for segmentation of the endocardium and epicardium of the left ventricle in cardiac magnetic resonance images. *Journal of Software*, 2009,20(5):1176−1184.** http://www.jos.org.cn/1000-9825/3557.htm

**Abstract**: In order to make a thorough use of the anatomical and functional information derived from cardiac magnetic resonance images, the epicardium and endocardium of the left ventricle should be extracted in advance. This paper presents a method for segmentation of the endocardium and epicardium of the left ventricle in cardiac magnetic resonance images using Snake models. It first proposes an external force for active contours, which is called convolutional virtual electric field (CONVEF). This CONVEF external force possesses the advantages of enlarged capture range, noise resistance and C-shape concavity convergence and can be implemented in real time by using fast Fourier transform since it is based on convolution. Considering that the left ventricle is roughly a circle, a shape constraint based on circle is adopted for segmentation of the endocardium. As to locating the epicardium, an internal energy based on shape similarity is proposed, and an edge map is coined to calculate the new external force by exploiting the resemblance between the endocardium and epicardium in shape and position. With these strategies, taking the final contour for endocardium as initialization, the Snake contour is reactivated to locate the epicardium automatically and accurately. This paper demonstrates the proposed approach on an in vivo dataset and compare the segmented contours with that of the GGVF (generalized gradient vector flow) Snake and manual collections. The results show its effectiveness.

**Key words**: cardiac MRI (magnetic resonance image); image segmentation; Snake model; convolutional virtual electric field; shape constraint

* Supported by the National Natural Science Foundation of China under Grant Nos.60602050, 60805004, 60675021 (国家自然科学基金); the National High-Tech Research and Development Plan of China under Grant No.2006AA01Z120 (国家高技术研究发展计划(863))
Received 2008-08-29; Accepted 2008-12-15

© 中国科学院软件研究所 http://www.jos.org.cn

**摘 要**: 为了充分利用心脏核磁共振图像(magnetic resonance image,简称 MRI)中关于左心室的解剖和功能信息,必须先分割左室壁内、外膜.提出一种基于 Snake 模型的左室壁内、外膜分割方法.首先提出了 Snake 模型的卷积虚拟静电场外力模型 CONVEF(convolutional virtual electric field),该外力场捕捉范围大、抗噪能力强、在 C 形凹陷区域等问题上性能突出,而且基于卷积运算,采用快速 Fourier 变换可以实时计算.就左室壁内膜的分割而言,考虑到左室壁的形状近似为圆形,引入基于圆形约束的能量项.对于左室壁外膜的分割,充分挖掘了左室壁内、外膜形状上的相似性和位置上的相关性,构造了形状相似性内能和一个新的边缘图,该边缘图用来计算新的外力场.基于所有这些策略并采用内膜的分割结果初始化,可以自动、准确地分割外膜.通过对一套活体心脏 MR(magnetic resonance)图像进行分割并和手工分割结果和 GGVF(generalized gradient vector flow) Snake 模型的分割结果进行比较,结果表明该方法是有效的.

**关键词**: 心脏核磁共振图像;图像分割;Snake 模型;卷积虚拟静电场;形状约束

**中图法分类号**: TP391 **文献标识码**: A

心脏 MRI(magnetic resonance imaging)是一种非介入性的成像方法.其独特的成像机理使得该方法对心脏这样的软组织特别有效.它能够提供高分辨率、高品质的图像,是当前医学图像分析领域的研究热点之一.为了充分利用图像中的解剖信息,为临床诊断提供量化、直观的参考,首先必须分割出左室壁的内、外膜[1,2].然而,由于心脏的运动和血液的高速流动,图像受噪声干扰,使得心脏 MR 图像的分割仍是一个值得深入研究的问题.

近年来,对心脏 MR(magnetic resonance)图像的分割国内外都有广泛研究,这些方法大致可以分为基于 3D 图像特征和基于 2D 图像特征的方法,如 Kaus 等人[3]和 Beichel 等人[4]提出的基于 3D ASM/AAM 模型的分割方法.但 3D 分割方法处理复杂,而且 ASM/AAM 模型还需要训练,分割结果与训练样本的分布和多少相关.因而,基于 2D 图像的分割仍然是一种主要的研究方法.目前,2D 的分割方法主要集中在主动轮廓模型上,包括参量主动轮廓模型和几何主动轮廓模型,如 Hong 等人[5]采用基于 Lagrange 动力学的 B 样条 Snake 模型来提取左室壁内膜,Jolly 等人[6]首先采用极大鉴别分析方法来找到左室壁内膜的大致轮廓,并用 Snake 模型提取左室壁内膜.Makowski 等人[7]采用气球 Snake 模型来分割左室壁内膜,设计了专门的方法来解决轮廓缠绕问题.Nguyen 等人[8]对传统 Snake,GVF(gradient vector flow) Snake 和气球 Snake 模型分割左室壁内膜的结果作了比较,并与手工勾勒的轮廓进行对比验证,其中,GVF Snake 模型性能最好.Lobregt 等人[9]构造了基于离散轮廓模型的左室壁分割方法,模型的内能由离散曲率决定,外能则由轮廓周围的图像灰度决定,通过匹配轮廓周围的灰度值来演化轮廓.Nikos[10]将几何主动轮廓用于左室壁内膜分割,在曲线的演化运动中整合了左室壁的统计形状信息.国内对心脏图像的分割也有相关研究,如文献[11]在用 GVF Snake 模型分割左室壁内膜时,提出了广义模糊梯度矢量流模型.周等人[12]将简化 Snake 模型用于心脏图像分割,并用贪婪算法求解能量泛函的局部极小点.

左室壁分割的困难主要来自如下 3 个方面:(1) 图像灰度不均.这种灰度不均可能是成像过程中射频脉冲的干扰或者磁场强度不均,也可能是血液高速运动冲撞心肌壁造成的.(2) 乳突肌的干扰.一般来说,乳突肌与心肌相连的部分被认为是心肌的一部分,而漂浮在血池中的部分则被认为不是心肌的一部分.(3) 由于左室壁与右室壁及周围其他组织(如肝脏)等灰度非常接近,形成弱边界,这时,基于主动轮廓模型的方法若分割左室壁外膜则往往会发生泄漏.针对这些问题,我们曾提出一种基于形状约束 GVF Snake 模型的分割策略[13].这一分割策略取得了较好的结果,但存在梯度矢量流的计算量太大、形状约束权重参数较多等不足.文献[14]中提出了一种结合椭圆形和几何主动轮廓模型的左室壁内膜分割方法,但形状约束未能耦合在主动轮廓的能量泛函中,需要一个独立的步骤来估计椭圆的参数,而且手工给出的初始椭圆轮廓方向必须与左心室一致.本文提出了一种基于卷积原理和形状约束 Snake 模型的分割方法.首先构造了基于卷积原理的外力模型.该外力场计算速度快、捕捉范围广,在噪声抑制和凹陷区域的分割上性能卓越.分割左室壁内膜时仍然采用圆形形状约束[13],圆没有方向性,相应的约束可以耦合在主动轮廓的能量泛函中.分割外膜时挖掘了左室壁内、外膜形状上的相似性,构造了一种新的形状能量;根据左室壁内、外膜位置上的相关关系,构造新的边缘图来计算新的外力场,并采用内膜分割结果来初始化,实现外膜的自动分割.采用这一策略可以高效、鲁棒、准确地同时分割左室壁内、外膜.

© 中国科学院软件研究所 http://www.jos.org.cn

## 1 基于卷积的Snake模型外力场——卷积虚拟静电场(convolutional virtual electric field,简称CONVEF)模型

### 1.1 Snake模型的基本原理

Snake 模型是一种自顶向下的图像分析方法,具有传统方法无法比拟的优点.Snake 模型可以用曲线 $c(s)=(x(s),y(s))(s\in[0,1])$来定义,这是以归一化弧长作为参数的曲线表达形式.它通过极小化如下的能量泛函来确定目标轮廓:

$$E(\boldsymbol{c})=\int_0^1\frac{1}{2}[\alpha|\boldsymbol{c}'(s)|^2+\beta|\boldsymbol{c}''(s)|^2]+E_{ext}(\boldsymbol{c})\mathrm{d}s \tag{1}$$

其中,一阶导数项刻画了曲线的连续性,是曲线的弹性能量;二阶导数项刻画了曲线的光滑性,是曲线的刚性能量.这两项构成 Snake 模型的内部能量.$E_{ext}(c)$是 Snake 模型的外部能量,它吸引 Snake 轮廓朝目标运动,给定图像 $\boldsymbol{I}$,其通常的取值为

$$E_{ext}(\boldsymbol{c})=-|\nabla G_\sigma\otimes\boldsymbol{I}(x,y)|^2 \tag{2}$$

其中,$G_\sigma$为标准差为$\sigma$的高斯函数,$\nabla$为梯度算子,$\otimes$为卷积算子.根据变分法原理,能量泛函式(1)的最小化可以通过求解如下 Euler 方程得到:

$$\boldsymbol{c}_t(s,t)=\alpha\boldsymbol{c}''(s,t)-\beta\boldsymbol{c}''''(s,t)-\nabla E_{ext} \tag{3}$$

当方程式(3)的解收敛时,就得到了待分割目标的轮廓.这时,可以将 Snake 轮廓的运动过程看成其内、外力的平衡过程,$\alpha\boldsymbol{c}''(s,t)-\beta\boldsymbol{c}''''(s,t)$称为 Snake 模型的内力,$-\nabla E_{ext}$ 称为其外力.Snake 模型已经提出了 20 年,其理论发展相对成熟,但在特定问题的应用上,其效率和性能并不总是令人满意.本文将其用于左心室分割,并针对所面临的问题提出解决办法.

### 1.2 卷积虚拟静电场模型

外力在 Snake 模型的演化中起决定性作用,对外力的研究是 Snake 模型研究的一个重要方面.由于式(2)定义的 Snake 模型外力场是基于图像梯度的,因此其捕捉范围小,不能进入深度凹陷区域,初始化敏感.后来,Xu 等人提出了梯度矢量流(GVF)外力模型[15],较好地解决了这些问题,但 GVF 需要在整幅图像上迭代求解一个偏微分方程组,计算量非常大.Park 等人提出的虚拟静电场(virtual electric field,简称 VEF)外力[16]则较好地解决了计算效率和性能之间的矛盾,既具有 GVF 的优点,又能实时计算.在 VEF 模型中,图像梯度图中每一点都被看成一个点电荷,各点电荷会在其他地方产生电势.该电势与点电荷的强度成正比,与距离成反比;若有多个点电荷,则总电势是各点电荷所产生电势之和.在区域 $R=\{(x,y)||x-x_0|\le d,|y-y_0|\le d\}$中,所有点电荷在$(x_0,y_0)$处产生的电势为

$$E(x_0,y_0)=\sum_{\substack{(x,y)\in R\\(x,y)\ne(x_0,y_0)}}\frac{q(x,y)}{\sqrt{(x_0-x)^2+(y_0-y)^2}} \tag{4}$$

$q(x,y)$为点$(x,y)$处的电荷强度.事实上,$E(x_0,y_0)$可以通过如下卷积运算得到:

$$E(x_0,y_0)=K^{VEF}\otimes q \tag{5}$$

$$K^{VEF}=\frac{1}{r},r=\sqrt{x^2+y^2} \tag{6}$$

这样,点$(x_0,y_0)$处的静电场 VEF,即电势的梯度,就是 Snake 模型的外力场:

$$F^{VEF}(x_0,y_0)=\nabla E(x_0,y_0)=\left(-\frac{x}{r^3}\otimes q,-\frac{y}{r^3}\otimes q\right) \tag{7}$$

VEF 在扩大捕捉范围、深度凹陷区域的收敛和初始化等问题上和 GVF 具有相近的性能[16],同时,由于其卷积运算的本质,采用快速 Fourier 变换可以实时计算.但是我们在研究中发现,VEF 对噪声敏感,不能进入 C 形凹陷区域[17].我们从公式(5)、公式(6)出发,将 VEF 看成一个纯粹的卷积运算,通过构造更有效的卷积核来增强 VEF 的性能.由于新的卷积核不再具有公式(4)所代表的物理意义,因此,我们把由此得到的新的外力场称为卷积虚拟静电场[17],并采用这一外力模型分割左室壁.新的卷积核为

© 中国科学院软件研究所 http://www.jos.org.cn

$$K^{CONVEF}=1/r_h^n, r_h=\sqrt{x^2+y^2+h^2} \tag{8}$$

这时,点$(x_0,y_0)$处的卷积虚拟静电场为

$$F^{CONVEF}(x_0,y_0)=\left(-\frac{x}{r_h^{n+2}}\otimes q,-\frac{y}{r_h^{n+2}}\otimes q\right) \tag{9}$$

对比公式(6)和公式(8),新的卷积核首先在距离 $r$ 中增加了一个常数因子 $h$,这个常数因子将对结果起到平滑作用,$h$ 越大,结果越平滑.同时,幂指数 $n$ 由常数 1 变成一个可调的参数,$n$ 越大,电势随着距离的增大下降得越快;反之,电势随着距离的增大下降得越慢.在实验部分我们将会看到,减小 $n$ 则能使 Snake 轮廓顺利进入 C 形凹陷区域.为了更清楚地看到这两个参数对结果的影响,图 1 中显示了在 1D 情况下,$K^{CONVEF}$ 分别随 $h$ 和 $n$ 变化的情况.根据公式(4),$K^{CONVEF}$ 在 $x$=0 处没有定义,但为了作图方便,将其值取为 $x$=1 处的值.图 1(a)中给出了当 $n$=1 时 $h$ 变化的情况.从图中我们可以看出,当 $h$ 增大时,$K^{CONVEF}$ 在靠近 $x$=0 的点取值将会变小,而远离 $x$=0 的点其值几乎不变,从而减小了附近点对结果的影响,使得平滑作用更加明显.图 1(b)中给出了当 $h$=0 时 $n$ 变化的情况,从图中不难看出,$n$ 越小,$K^{CONVEF}$ 随着距离的增大下降得越慢,从而增大了较远点对结果的影响.这一特点使得 CONVEF Snake 能够顺利进入 C 形凹陷区域.

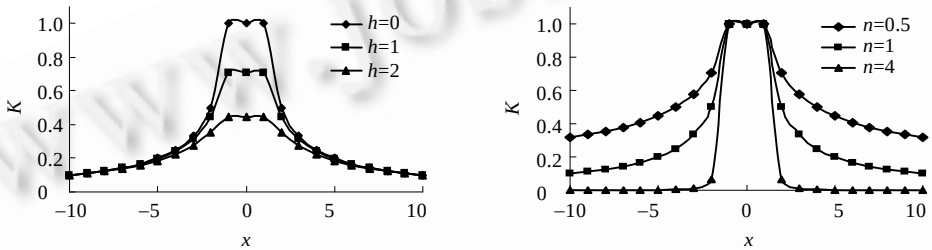


(a) Analysis of factor $h$
(a) 对因子 $h$ 的分析

(b) Analysis of power $n$
(b) 对幂指数 $n$ 的分析

Fig.1 Analysis of parameters $h$ and $n$ in CONVEF

图 1 CONVEF 中参数 $h$ 和 $n$ 的影响分析

## 2 左室壁内膜的分割

对于心脏 MR 图像而言,血液的高速运动冲撞心肌壁造成的伪影(artifact)等引起的图像灰度不均、乳突肌等都是要解决的难点.为了消除这些因素的影响,我们既需要考虑曲线的光滑性,也需要考虑目标的整体形状.整体形状是一种全局性的约束,有利于克服图像中的噪声.但公式(1)中一阶导数和二阶导数所定义的 Snake 模型内能只能约束曲线的连续性和光滑性等局部性质,Snake 轮廓由于缺乏关于目标形状的全局信息而不能有效地刻画目标的形状.考虑到左室壁近似为圆形,我们曾引入圆形约束项[13],使得 Snake 轮廓在演化过程中其全局形状得到保持.该能量项如下:

$$E_{endo}=\frac{\lambda}{2}\int_0^1(R(s)-\bar{R})^2\mathrm{d}s \tag{10}$$

其中,$R(s)=\sqrt{(x(s)-x_c)^2+(y(s)-y_c)^2}$,$x_c=\int_0^1 x(r)\mathrm{d}r$,$y_c=\int_0^1 y(r)\mathrm{d}r$,$\bar{R}=\int_0^1 R(s)\mathrm{d}s$,$\lambda$为权重因子.由于 Snake 轮廓受外力作用不均匀,而$(x_c,y_c)$为 Snake 轮廓的质心,这一能量就度量了 Snake 轮廓上的点与圆心为$(x_c,y_c)$、半径为 $\bar{R}$ 的圆之间的差异.该圆则可以看成 Snake 轮廓的平均形状,圆心位置受到初始轮廓的影响,圆的大小不受限制,这可以保证曲线在外力作用下朝目标运动.当 Snake 轮廓不受外力作用时,该能量项将使 Snake 轮廓保持为圆形.

根据变分法原理,公式(10)对应的欧拉方程为

$$\begin{cases}\lambda(x(s)-x_c-\bar{R}\cos(2\pi s))=0\\ \lambda(y(s)-y_c-\bar{R}\sin(2\pi s))=0\end{cases} \tag{11}$$

© 中国科学院软件研究所 http://www.jos.org.cn

写成离散形式为

$$\begin{cases}\lambda(x_i - x_c - \bar{R}\cos(2\pi i/n)) = 0\\ \lambda(y_i - y_c - \bar{R}\sin(2\pi i/n)) = 0\end{cases} \tag{12}$$

其中,$\bar{R} = \frac{1}{n}\sum_{i=0}^{n-1} R_i, R_i = \sqrt{(x_i - x_c)^2 + (y_i - y_c)^2}, x_c = \frac{1}{n}\sum_{i=0}^{n-1} x_i, y_c = \frac{1}{n}\sum_{i=0}^{n-1} y_i, i=0,\ldots,n-1$.将公式(12)放在时间演化框架下求解并采用半隐式格式,得到:

$$\begin{cases}\frac{x_i^{t+1} - x_i^t}{\Delta t} + \lambda x_i^{t+1} - \lambda(x_c^t + \bar{R}^t\cos(2\pi i/n)) = 0\\ \frac{y_i^{t+1} - y_i^t}{\Delta t} + \lambda y_i^{t+1} - \lambda(y_c^t + \bar{R}^t\sin(2\pi i/n)) = 0\end{cases} \tag{13}$$

这样,在分割左室壁内膜时,Snake 模型的外力由公式(9)决定,而内力则由公式(3)中的导数项和公式(11)共同决定.

## 3 左室壁外膜的分割

在基于图像梯度的外力场中,左室壁内膜是一个局部极小点,几乎所有基于 Snake 模型的方法在分割出左室壁内膜后,轮廓都不会再运动,无法继续分割其外膜.事实上,为了分割左室壁外膜,可以从如下 3 个方面利用其内膜的有关信息:(1) 利用内膜的分割结果初始化,自动分割左室壁外膜;(2) 利用内、外膜在位置上的相关关系,构造新的外力场;(3) 利用内、外膜形状上的相似性,构造新的约束,防止 Snake 轮廓的陷入和泄漏.在本文的分割策略中,我们正是利用了这 3 个方面的信息,实现了左室壁外膜的自动鲁棒分割.

### 3.1 新的外力场

由于在基于常规的边缘图生成的卷积虚拟静电场外力(CONVEF)中,左室壁内膜是一个局部极小点,Snake 轮廓在分割出内膜后将会停止运动,无法继续分割出左室壁外膜.这是所有基于边缘的外力场都要面对的问题.因此,为了能够继续分割左室壁外膜,必须除去这一局部极小点.事实上,左室壁外膜完全包围了其内膜,在分割出左室壁内膜以后,Snake 轮廓也完全刻画了卷积虚拟静电场外力的局部极小点,这时我们可以直接将原始边缘图中 Snake 轮廓所包围区域的边缘强度置为 0,这就抹平了左室壁内膜边缘(及部分噪声),再采用这一改动的边缘图来计算外力场.如图 2 所示,左侧为常规的边缘图及对应的卷积虚拟静电场外力,此时,分割左室壁外膜对初始轮廓的要求极高;右侧是新的边缘图及对应的外力场,这时的外力场较好地刻画了左室壁外膜,采用其内膜的分割结果初始化,就可以自动分割出其外膜.这个新的外力场虽然要重新计算,但由于本文的 CONVEF 是基于快速 Fourier 变换的,计算速度快,计算量增加不大.因此,本文对边缘图的这一改动就巧妙地解决了左室壁外膜的自动分割问题.



Fig.2 New edge map and the associated CONVEF external force

图 2 新的边缘图及其 CONVEF 外力场

### 3.2 基于形状相似性的内能

一般来说,由于噪声和左室壁外膜上弱边界的干扰,新的外力场并不完美,这时的 Snake 轮廓可能会泄漏或陷入,为了克服这一问题,必须引入新的约束.事实上,我们注意到左室壁内、外膜在形状上具有一定的相似性,

© 中国科学院软件研究所 http://www.jos.org.cn

因此,我们以内膜的形状作为参考形状,构造如下形状能量项来约束 Snake 轮廓的运动:

$$E_{epi}=\frac{\rho}{2}\int_0^1((R(s)-\bar{R})-(r(s)-\bar{r}))^2\mathrm{d}s \tag{14}$$

其中,$R,\bar{R}$ 以及 $r,\bar{r}$ 的含义与式(10)类似,但 $R,\bar{R}$ 是针对左室壁外膜的,而 $r,\bar{r}$ 是针对其内膜的;$\rho$是权重因子.根据变分法的原理,公式(14)对应 Euler 方程的离散形式为

$$\begin{cases}\rho(x_i-x_i^{endo}-(\bar{R}-\bar{r})\cos(2\pi i/n))=0\\ \rho(y_i-y_i^{endo}-(\bar{R}-\bar{r})\sin(2\pi i/n))=0\end{cases} \tag{15}$$

该方程可以采用类似于公式(13)的策略来求解.像公式(10)一样,公式(14)也是一个全局约束,它还刻画了左室壁内、外膜形状的相似性.在分割左室壁外膜时,Snake 模型的内力由公式(3)中的导数项和公式(15)共同决定;外力则由新的边缘图计算得到.

## 4 实验及结果分析

在本节实验中,我们首先比较 CONVEF 和 VEF 在噪声抑制、C 形凹陷区域分割等方面的性能;然后展示分割左室壁内、外膜时,形状能量公式(10)、公式(14)的作用;最后,在一套心脏 MR 图像上验证上述分割策略,与手工分割的结果进行定量比较,并与 GGVF(generalized gradient vector flow) Snake 模型的分割结果进行定性比较.这里所用的 MR 图像由 SIEMENS 1.5T 临床系统产生,成像参数如下:原始图像尺寸 192×156,切片厚度 8mm,重复时间(TR)=29.16,回波时间(TE)=1.08,分辨率 1.82×1.82,回转角(flip angle)=50,视野(FOV)=81.25.实验中使用的参数为$\alpha$=1.0,$\beta$=1.0, $\lambda$=0.3,$\rho$=0.1;计算 CONVEF 时的卷积区域为图像的 1/4,$n$=2,$h$=2.计算环境为 Matlab 6.5,CPU 1.83G,RAM 512M, Windows XP Professional.

图 3 给出了在合成图像上 CONVEF 和 VEF 的性能比较.图 3(a)是一幅受噪声污染的合成图像及其边缘图,图 3(b)是 $n$=1,$h$=4 时的 CONVEF 外力场及 Snake 收敛过程,图 3(c)是 VEF 外力场及 Snake 收敛过程.比较 CONVEF 和 VEF 不难看出,CONVEF 光滑、规则,能够正确地刻画目标的形状,Snake 轮廓也能正确地收敛到目标边缘,但 VEF 则不能做到这一点.图 3(d)是一幅 C 形图,图 3(e)是 $n$=0.5,$h$=0 时的 CONVEF 外力场及 Snake 收敛过程,图 3(f)是 VEF 外力场及 Snake 收敛过程,CONVEF 能够顺利进入凹陷区域,CONVEF Snake 也能顺利收敛到目标边缘,VEF Snake 则不能进入凹陷部分.这说明,由于参数 $h$ 和 $n$ 的作用,CONVEF 比 VEF 更加灵活,性能更加卓越.



(a) Noise image and its edge map
(a) 噪声图像及其边缘图

(b) CONVEF and segmentation result
(b) CONVEF 及其分割结果

(c) VEF and segmentation result
(c) VEF 及其分割结果

(d) C-Shape image
(d) C 形图

(e) CONVEF and segmentation result
(e) CONVEF 及其分割结果

(f) VEF and segmentation result
(f) VEF 及其分割结果

Fig.3 Performance comparison of VEF and CONVEF

图 3 CONVEF 和 VEF 的性能比较

© 中国科学院软件研究所 http://www.jos.org.cn

图 4 显示了形状约束项的作用.在这些结果中,左边的部分都是没有采用形状约束的结果,右边则是采用相应形状约束的结果.图 4(a)、图 4(b)是约束项(10)对左室壁内膜分割的影响.从中我们可以看出:由于没有采用形状约束,Snake 轮廓不但会受乳突肌、噪声的干扰(如图 4(a)所示),而且对初始轮廓的依赖也更大(如图 4(b)所示);在采用约束项(10)后,相应的问题得到了解决.图 4(c)、图 4(d)则是约束项(14)对左室壁外膜分割的影响.在正确分割出左室壁内膜后,由于新的外力场并不完美,Snake 轮廓出现泄漏,但应用约束项(14)后成功地解决了这个问题,其中,图 4(d)所使用的外力场如图 2 右侧部分所示.

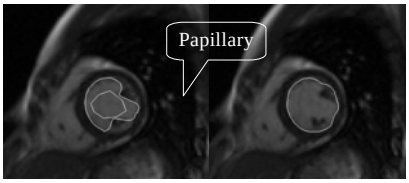


(a) Effect of shape constraint on papillary
(a) 形状约束对乳突肌的影响

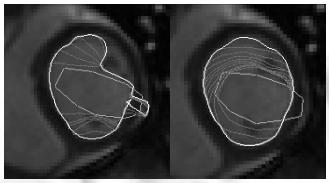

(b) Effect of shape constraint on initialization
(b) 形状约束对初始化的影响

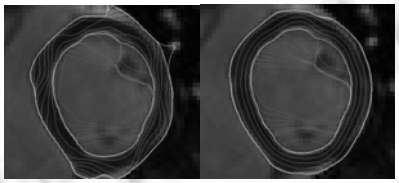

(c) Effect of shape constraint on epicardium segmentation
(c) 形状约束对外膜分割的影响

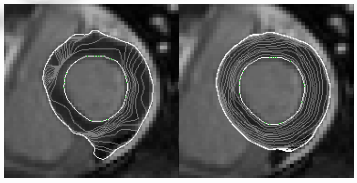

(d) Effect of shape constraint on epicardium segmentation
(d) 形状约束对外膜分割的影响

Fig.4 Effectiveness of shape constraints on segmentation of the left ventricle

图 4 形状能量对左心室分割的影响

采用这里介绍的方法,我们对一套心脏 MR 图像进行分割.这套图像包含 5 个图像层,每个图像层在一个心动周期中包含 21 幅图像.图 5 中给出了中间层(包含乳突肌)上舒张期图像的分割结果.

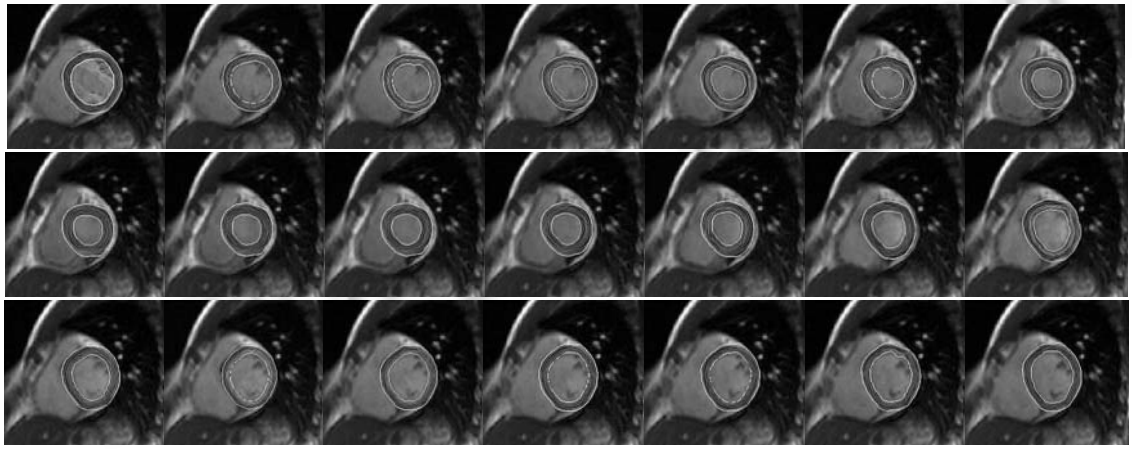

Fig.5 Segmentation results of the left ventricle using the proposed method

图 5 使用本文方法的左室壁分割结果

我们对分割结果与手工分割结果进行比较,采用平均绝对距离(mean absolute distance,简称 MAD)度量二者之间的差异[13].设 Snake 轮廓为 $S$,手工分割结果为 $M$,则

$$mad(S,M)=0.5\left(\frac{1}{n}\sum_{i=1}^{n}d(s_i,M)+\frac{1}{k}\sum_{j=1}^{k}d(m_j,S)\right) \tag{16}$$

© 中国科学院软件研究所 http://www.jos.org.cn

其中,$S=\{s_1,\ldots,s_n\}$,$M=\{m_1,\ldots,m_k\}$分别表示 Snake 轮廓和手工轮廓上的点,$d(s_i,M)=\min_j \| s_i-m_j \|$.对于整套图像而言,左室壁内膜的平均 MAD 值为 0.77 像素,基本上与手工分割结果相同;外膜的平均 MAD 值为 1.32 像素,与手工分割结果稍有差异,但还是非常接近的.造成这一差异的原因是在舒张后期,外膜上的脂肪层非常薄,Snake 轮廓把脂肪层也当成了心肌的一部分.我们还用 GGVF Snake 模型分割了这套图像,由于在 GGVF 场中,左室壁内膜是一个局部极小点,因而在分割出左室壁内膜后,无法继续自动分割出其外膜.同时由于心肌较薄,这时要分割出左室壁外膜需要有非常精确的初始化,也就是说,GGVF Snake 模型不能自动分割左室壁外膜.因而我们只给出了 GGVF Snake 分割左室壁内膜的结果,如图 6 所示.从图 6 中可以看出,GGVF Snake 模型除了不能自动分割左室壁外膜以外,在分割左室壁内膜时受乳突肌和噪声的影响也很大,有时根本不能收敛到正确结果,更谈不上准确.

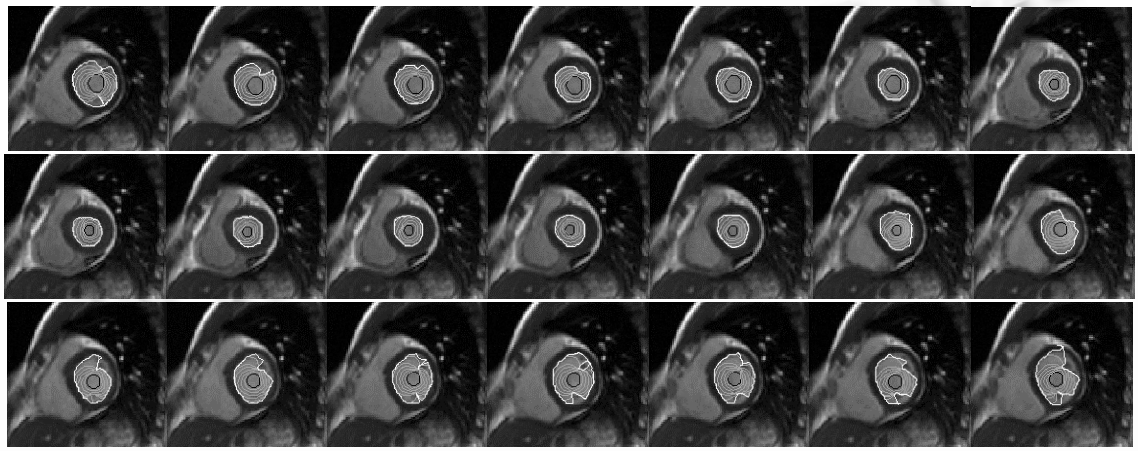

Fig.6 Segmentation results of the left ventricle using GGVF Snake

图 6 使用 GGVF Snake 的左室壁分割结果

## 5 结 论

本文提出了一种基于 Snake 模型的心脏核磁共振图像左室壁内、外膜的分割方法.Snake 模型尽管是一种比较成熟的方法,但并不能很好地解决左室壁的分割问题.首先提出了卷积虚拟静电场(CONVEF)外力模型.该外力场在扩大捕捉范围、噪声抑制以及深度凹陷区域的收敛上具有很好的性能,而且由于其卷积运算的特性,通过快速 Fourier 变换可以实时计算.针对左心室近似为圆形的特点,分割左室壁内膜时引入了圆形约束能量项.该约束的引入使得 Snake 轮廓能够克服图像中的噪声,降低分割结果对初始化的依赖,提高算法的鲁棒性.在分割左室壁外膜时,根据左室壁内、外膜的空间位置关系构造新的边缘图来计算新的外力场,根据左室壁内、外膜的形状相似性构造新的约束,以内膜分割结果初始化,能够自动地分割左室壁外膜.通过对一套心脏 MR 图像进行分割,结果表明,本文所提出的方法能够准确地分割左室壁内、外膜,抗干扰能力强,鲁棒性好.

**致谢** 香港中文大学计算机科学工程系王平安教授为我们提供了多套心脏 MR 图像,在此我们表示衷心的感谢.

**References**:

[1] Emilsson K, Kahari A, Bodin L, Thunberg P. Outer contour and radial changes of the cardiac left ventricle—A magnetic resonance imaging study. Clinical Research in Cardiology, 2007,96(5):272−278.

[2] Caiani EG, Toledo E, MacEneaney P, Bardo D, Cerutti S, Lang RM, Mor-Avi V. Automated interpretation of regional left ventricular wall motion from cardiac magnetic resonance images. Journal of Cardiovascular Magnetic Resonance, 2006,8(3): 427−433.

© 中国科学院软件研究所 http://www.jos.org.cn

[3] Kaus MR, von Berg J, Weese J, Niessen W, Pekar V. Automated segmentation of the left ventricle in cardiac MRI. Medical Image Analysis, 2004,8(1):245−254.

[4] Beichel R, Bischof H, Leberl F, Sonka M. Robust active appearance models and their application to medical image analysis. IEEE Trans. on MI, 2005,24(9):1151−1169.

[5] Hong H, Grosskopf S, Kim MH. Ventricular shape visualization using selective volume rendering of cardiac datasets. Computers in Biology and Medicine, 2001,31(6):481−498.

[6] Jolly MP. Automatic segmentation of the left ventricle in cardiac MR and CT images. Int'l Journal of Computer Vision, 2006,70(2): 151−163.

[7] Makowski P, Sørensen TS, Therkildsen SV, Materka A, Stødkilde-Jørgensen H, Pedersen EM. Two-Phase active contour method for semiautomatic segmentation of the heart and blood vessels from MRI images for 3D visualization. Computerized Medical Imaging and Graphics, 2002,26(1):9−17.

[8] Nguyen D, Masterson K, Vallée JP. Comparative evaluation of active contour model extensions for automated cardiac MR image segmentation by regional error assessment. Magnetic Resonance Materials in Physics, Biology and Medicine, 2007,20(2):69−82.

[9] Hautvast G, Lobregt S, Breeuwer M, Gerritsen F. Automatic contour propagation in cine cardiac magnetic resonance images. IEEE Trans. Medical Imaging, 2006,25(11):1472−1482.

[10] Paragios N. A level set approach for shape-driven segmentation and tracking of the left ventricle. IEEE Trans. on Medical Imaging, 2003,22(6):773−776.

[11] Zhou SJ, Liang B, Chen WF. A new approach to the motion estimation of cardiac image sequences: Active contours motion tracking based on the generalized fuzzy gradient vector flow. Chinese Journal of Computers, 2003,26(11):1470−1478 (in Chinese with English abstract).

[12] Zhou ZM, Wang HY, You JJ, Heng PA, Xia DS. Left ventricle MRI segmentation based on an improved fast snake model. Journal of Computer Research and Development, 2004,41(1):136−141 (in Chinese with English abstract).

[13] Wang YQ, Jia YD. A novel approach for segmentation of cardiac magnetic resonance images. Chinese Journal of Computers, 2007, 30(1):129−136 (in Chinese with English abstract).

[14] Pluempitiwiriyawej C, Moura JMF, Wu LYJ, Ho C. STACS: A new active contour scheme for cardiac MR image segmentation. IEEE Trans. on Medical Imaging, 2005,24(5):593−603.

[15] Xu CY, Prince JL. Snakes, shapes and gradient vector flow. IEEE Trans. on Image Processing, 1998,7(3):359−369.

[16] Park, HK, Chung MJ. External force of snake: Virtual electric field. IEE Electronics Letters, 2002,38(24):1500−1502.

[17] Wang YQ. Investigation on gradient vector flow snake model with applications to medical image segmentation. Postdoc Research Report, Beijing: Beijing Institute of Technology, 2006 (in Chinese with English abstract).

**附中文参考文献:**

[11] 周寿军,梁斌,陈武凡.心脏序列图像运动估计新方法:基于广义模糊梯度矢量流的形变曲线运动估计与跟踪.计算机学报,2003, 26(11):1470−1478.

[12] 周则明,王洪元,尤建洁,王平安,夏德深.基于改进快速活动轮廓模型的左心室核磁共振图像分割.计算机研究与发展,2004,41(1): 136−141.

[13] 王元全,贾云得.一种新的心脏核磁共振图像分割方法.计算机学报,2007,30(1):129−136.

[17] 王元全.梯度矢量流主动轮廓模型的若干理论问题及其在医学图像分割中的应用研究[博士后研究报告].北京:北京理工大学, 2006.

**王元全**(1973－),男,湖南岳阳人,博士,副教授,主要研究领域为计算机视觉,医学图像分析.

**贾云得**(1962－),男,博士,教授,博士生导师,CCF 高级会员,主要研究领域为人工智能,媒体计算,计算机视觉,医学图像分析.

© 中国科学院软件研究所 http://www.jos.org.cn